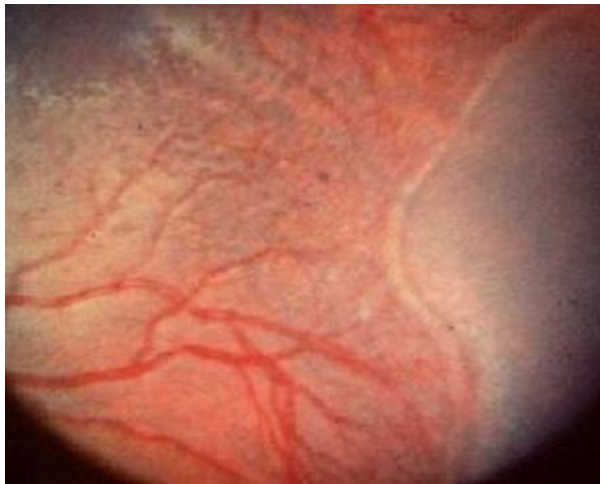
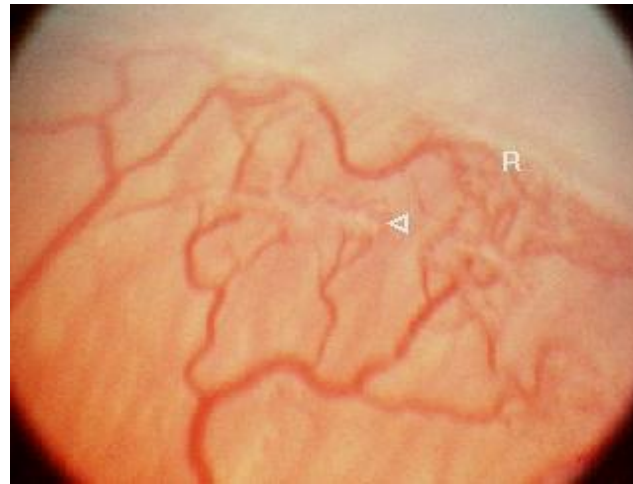
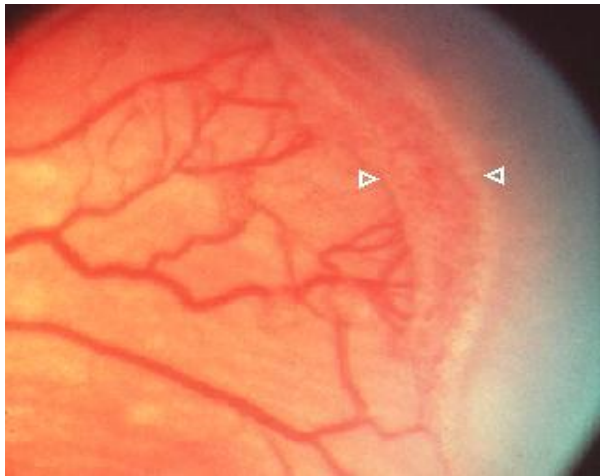

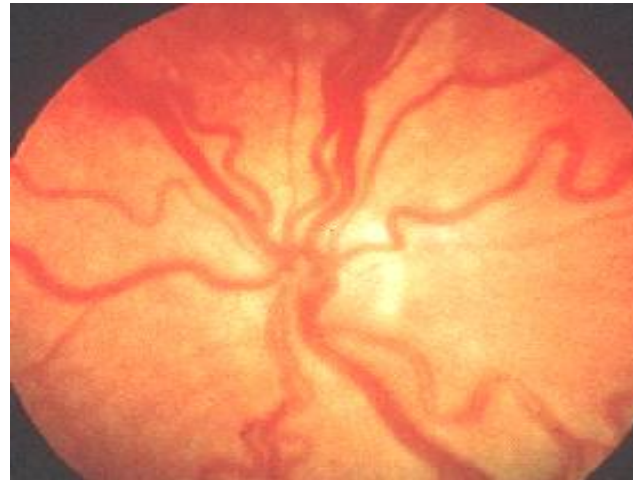
A)



B)

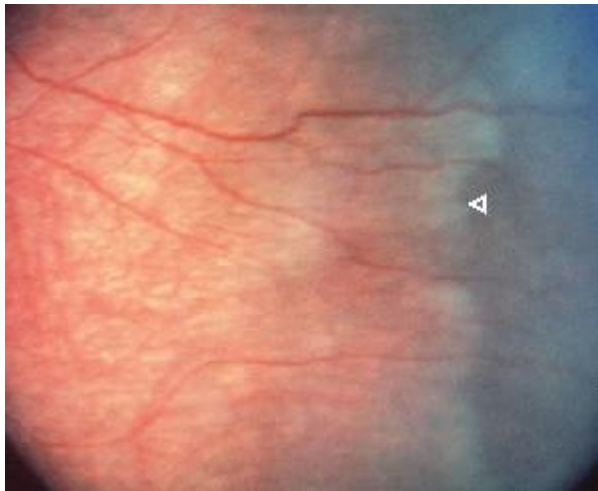

C)

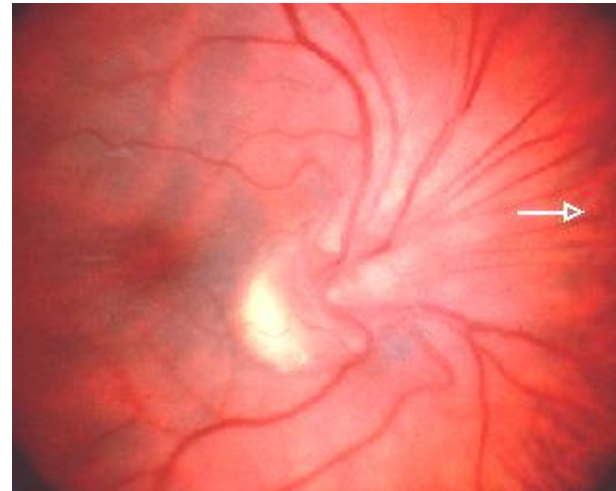


D)

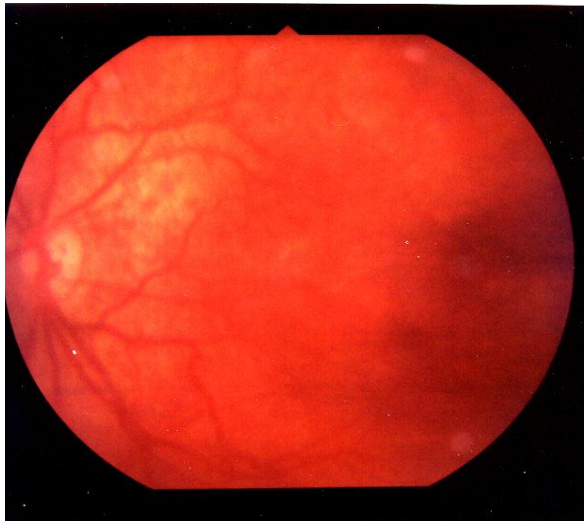
**Obr. 1. (ROP). Vývojová stadia ROP A) 1. stadium, B) 2. stadium, C) 3. Stadium (prahové) s hřebenovitým vyvýšením demarkační linie s neovaskularizacemi a počínající extraretinální fibroproliferací, D) dilatované a vinuté cévy při tzv. „Plus disease“ formě ROP**



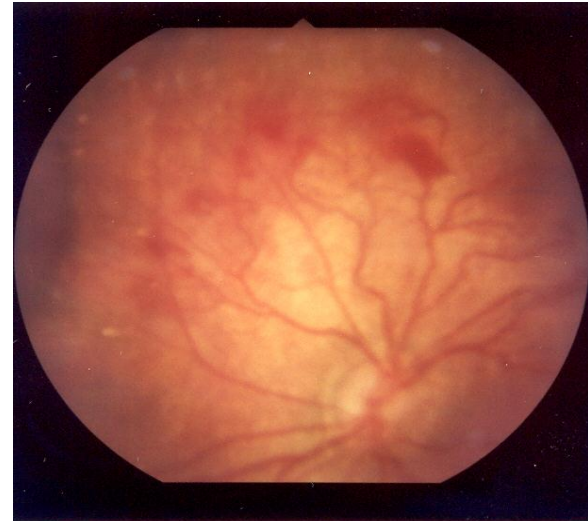A)



B)

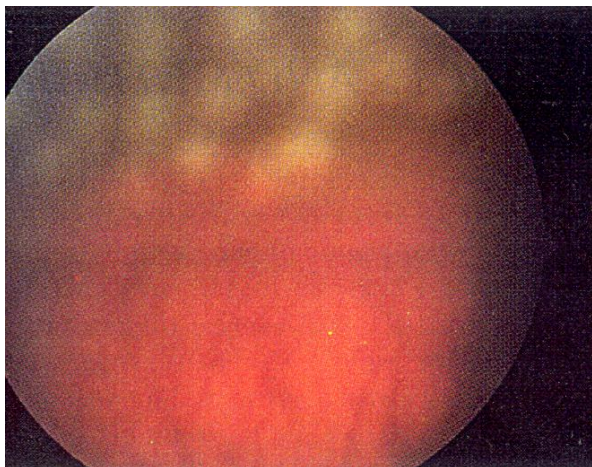


C)

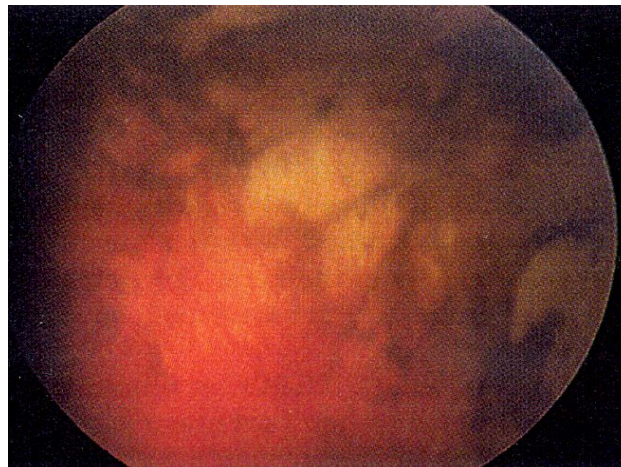


D)

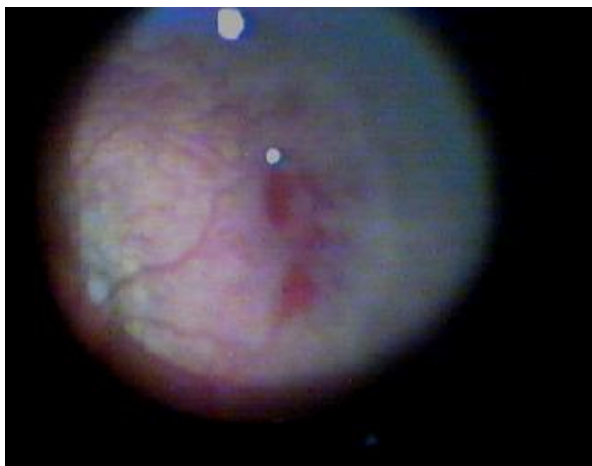Obr. 2. (ROP) A) 1. Kompletní spontánní regrese , B) trvalý následek- fibrotické změny a heterotopie makuly, C) a D) atypická forma ROP s cévami v zóně I , neovaskularizacemi a hemoragiemi při okraji zóny I („Posterior ROP-disease)



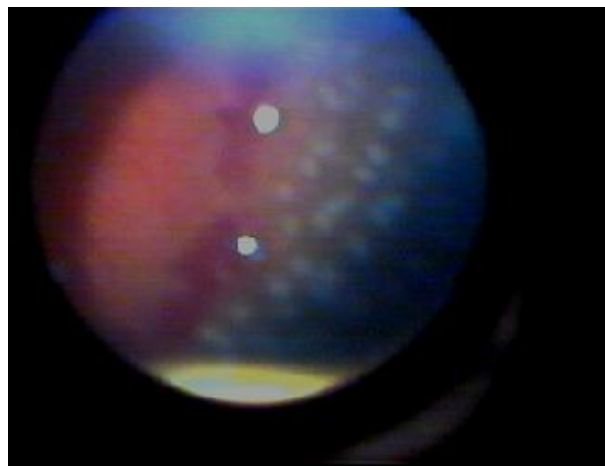
A)



B)

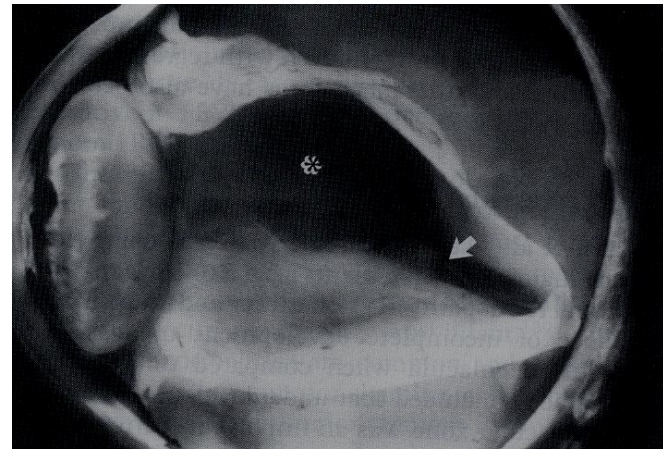
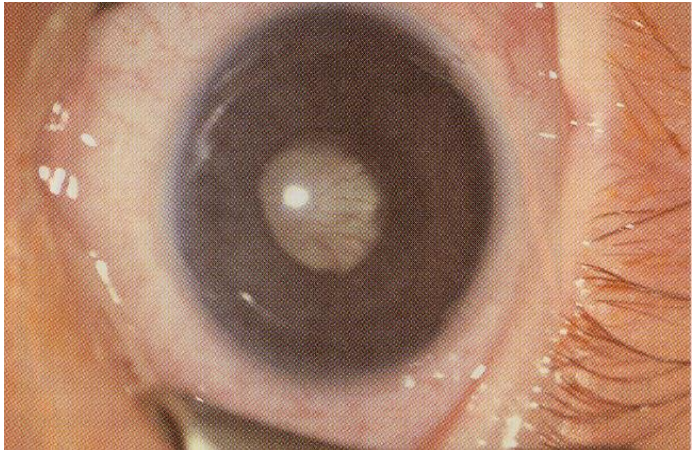


C)

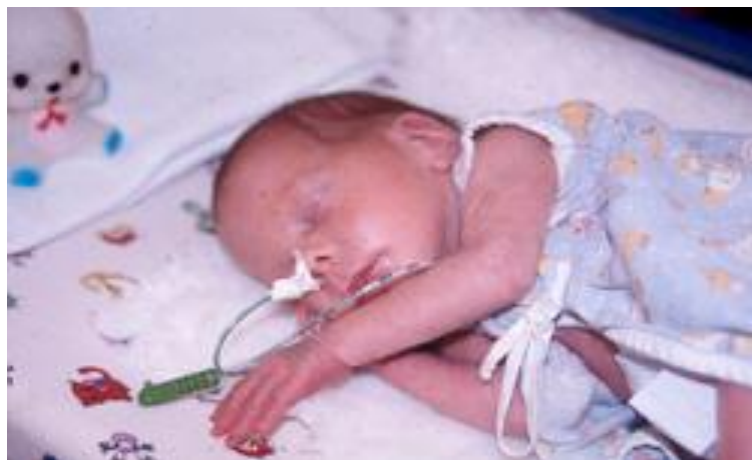

D)

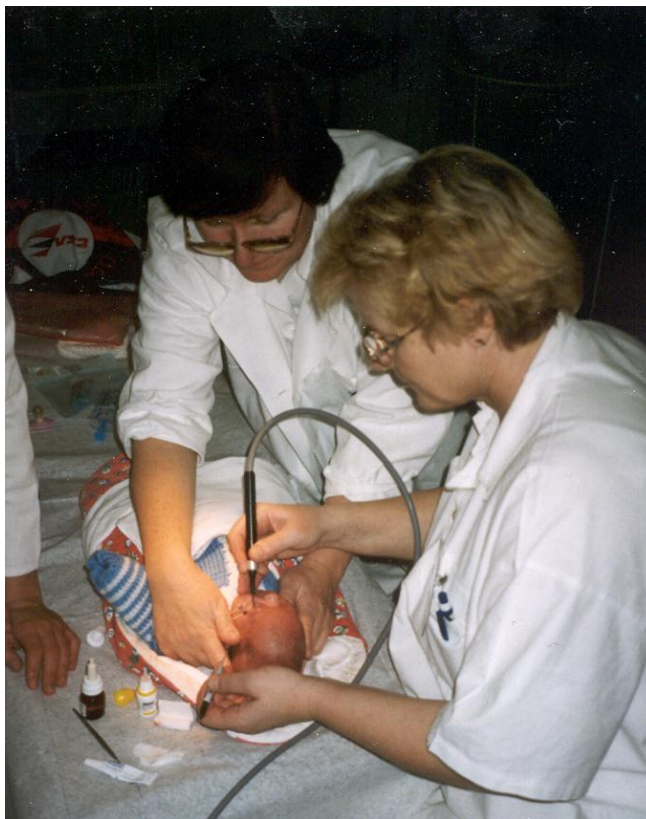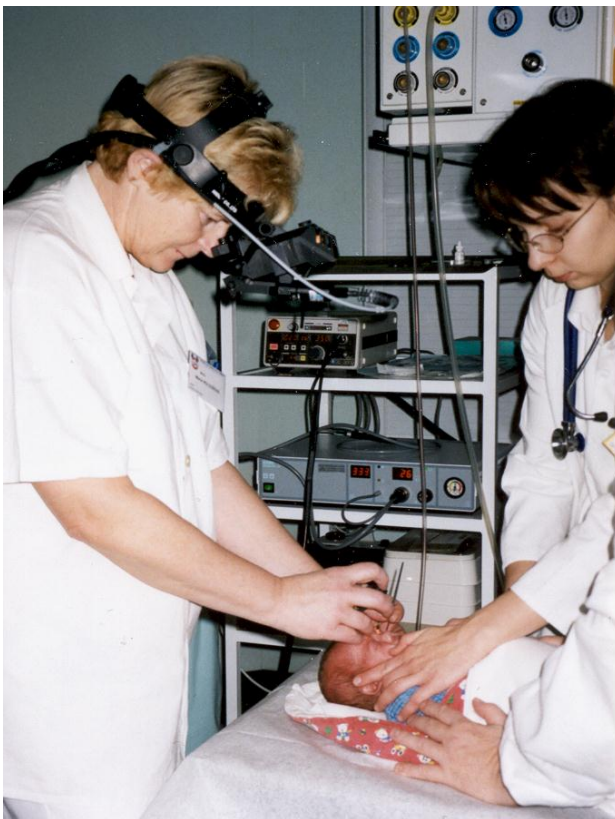**Obr. 3. (ROP) Fotokoagulace diodovým laserem v léčbě ROP A) týden po fotokoagulaci avaskulární části na okraji zóny II, B) atrofické a pigmentované jizvy za 3 měsíce po léčbě téhož oka, C) a D) atypická forma ROP v zóně I před fotokoagulací a v průběhu zákroku**



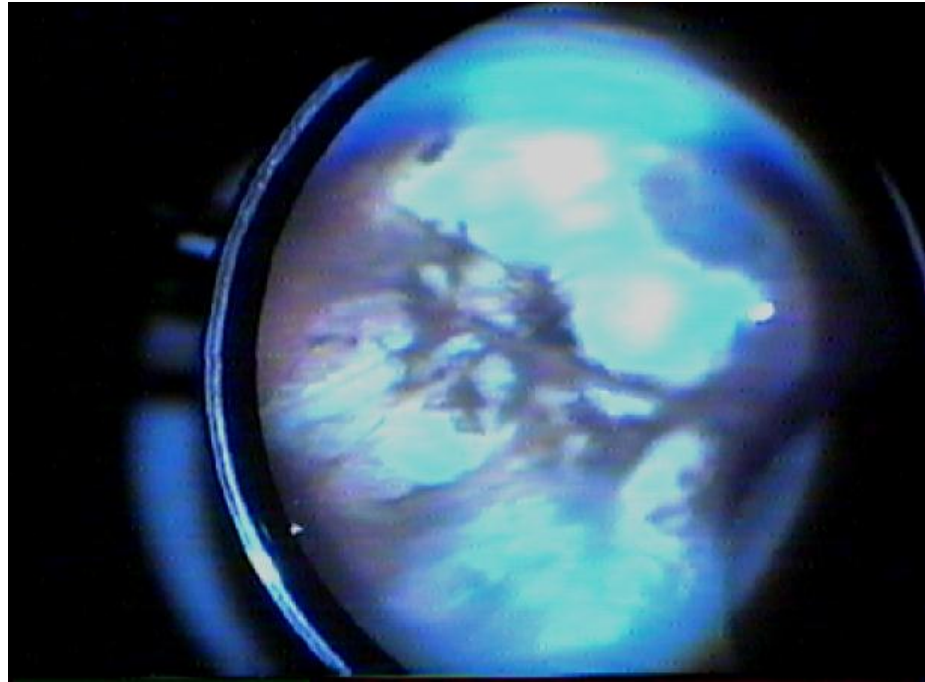
**Obr. 4. Terminální stadium ROP s retrolentální membránou (klinický obraz) a totálně odchlípená sítnice (patologicko anatomický nález)**



**Obr. 5. Předčasně narozený a nezralý novorozenec , p.h. 790 g, narozený v 26. gestačním týdnu**



**Obr. 6. (ROP) Indirektní transpupilární fotokoagulace diodovým laserem a kryoterapie**



**Obr.7 . (ROP) Periferní ložiska chorioretinální atrofie 3 roky po kombinované léčbě kryoterapií a laserovou fotokoagulací.**